

روشی جدید مبتنی بر بهینه‌سازی برای تخمین و تعیین موقعیت فضایی حجم هوای درون ریه از تصاویر CT سه‌بعدی ریه

هادی مقدس دستجردی^۱، محمدرضا احمدزاده^۲، مهدی کرمی^۳، فرزین غیائی^۴، عباس سامانی^۵

^۱ دانشجوی دکتری مهندسی برق، گروه مخابرات، دانشکده مهندسی برق و کامپیوتر، دانشگاه صنعتی اصفهان، اصفهان، h.moghadas@ec.iut.ac.ir

^۲ دانشیار، گروه مخابرات، دانشکده مهندسی برق و کامپیوتر، دانشگاه صنعتی اصفهان، اصفهان، ahmadzadeh@cc.iut.ac.ir

^۳ دانشیار، گروه رادیولوژی، مرکز تحقیقات پردازش تصویر و سیگنال پزشکی، دانشکده پزشکی، دانشگاه علوم پزشکی اصفهان، اصفهان، m_karami@med.mui.ac.ir

^۴ استادیار، گروه داخلی-تنفس، دانشکده پزشکی، دانشگاه علوم پزشکی اصفهان، اصفهان، farzingsiasi@yahoo.com

^۵ دانشیار، دانشکده فیزیک پزشکی، آزمایشگاه‌های تحقیقاتی تصاویر پزشکی، موسسه تحقیقاتی رباتر، دانشگاه وسترن آنتاریو، کانادا، asamani@uwo.ca

(تاریخ دریافت مقاله ۱۳۹۵/۳/۳۱، تاریخ پذیرش مقاله ۱۳۹۶/۱/۲۹)

چکیده: یکی از مهم‌ترین آزمون‌های تشخیص بیماری‌های ریوی، اندازه‌گیری حجم هوای ریه است. در این مقاله یک الگوریتم تمام‌خودکار که پیش‌تر توسط نویسندگان مقاله برای تخمین حجم هوای درون ریه با استفاده از تصاویر CT ارائه شده بود، توسعه داده شده است. در این الگوریتم، به منظور بخش‌بندی نواحی حاوی هوا در ریه ابتدا با بهینه‌سازی یک تابع هزینه مبتنی بر مباحث بیوفیزیک بافت ریه، محدوده و کسل‌های هوای درون ریه تعیین می‌شود. در این مقاله به منظور حل مسئله بهینه‌سازی روشی ساختاریافته و خودکار برای محاسبه حدس اولیه محدودده پاسخ پیشنهاد شده است. برای تعیین موقعیت فضایی نواحی حاوی هوا نیز از یک روش بازسازی مدل سه‌بعدی استفاده شده است. علاوه بر آن، کارایی الگوریتم پیشنهادی با استفاده از تصاویر یک ریه با حجم هوای کنترل‌شده در شرایط آزمایشگاهی و همچنین تصاویر کلینیکی پایگاه‌های داده معتبر بررسی شده است. همچنین عملکرد روش‌های مبتنی بر اندازه‌گیری حجم ریه و روش‌های مبتنی بر اندازه‌گیری مستقیم حجم هوای ریه مورد ارزیابی و مقایسه قرار گرفته است. نتایج به‌دست‌آمده نشان‌دهنده دقت بالای الگوریتم پیشنهادی در تخمین حجم هوای ریه و مقاوم‌بودن نسبت به کاهش رزولوشن است.

کلمات کلیدی: بهینه‌سازی، تخمین حجم هوا، اثر حجم جزئی، ریه، تصاویر CT.

A New Optimization Based Method for Estimation and Spatial Localization of Lung's Air Volume from 3D CT Images

Hadi Moghadas-Dastjerdi, Mohammadreza Ahmadzadeh, Mahdi Karami, Farzin Ghiasi, Abbas Samani

Abstract: Lung's air volume estimation is of great importance in lung disease diagnosis. In this paper a fully automatic algorithm, which we presented recently to estimate the lung's air volume from CT-images, is more developed. In this algorithm, first a suitable cost function is introduced based on the long parenchyma physics to determine the voxels of lung's air region. In this paper, a fully automatic framework is proposed to calculate the initial guess for the solution of the optimization problem. Moreover, a 3D model reconstruction technique is utilized to determine spatial localization of the lung's air region in 3D CT-images. Furthermore, the performance of the whole-lung-volume-based methods and direct lung's air volume measurement methods are compared and investigated. In order to evaluate the accuracy, porcine's lung images and clinical human's lung images from reliable databases are fed to the proposed algorithm. The significant accuracy and robust performance of the proposed algorithm is illustrated with respect to the resolution reduction of CT-images.

Keywords: Optimization, air volume estimation, lung, partial volume effect, CT images.

۱- مقدمه

بر اساس گزارش‌های سازمان جهانی بهداشت، بیماری‌های ریه از مهم‌ترین عوامل تهدیدکننده سلامت بشر هستند. درحالی‌که نرخ مرگ‌ومیر ناشی از سایر عوامل پرخطر همچون سرطان، سکته مغزی و قلبی روندی نزولی نشان می‌دهند، آمار نرخ مرگ‌ومیر ناشی از بیماری‌های ریه روندی صعودی دارد. به‌عنوان نمونه، چنین پیش‌بینی شده است که بیماری مزمن انسدادی ریه^۱ (COPD) تا سال ۲۰۲۰ میلادی در جایگاه سومین عامل کشنده بشر قرار گیرد [۱]. افزایش روزافزون بیماری‌های ریوی موجب جلب توجه بیش از پیش پژوهشگران نسبت به بهبود و ارتقای روش‌های تشخیص و درمان این حوزه شده است. از آنجاکه مهم‌ترین کارکرد ریه تبادل گازهای تنفسی در حین تنفس است، ارزیابی حجم‌های ریوی و تغییرات آن به‌منظور سنجش عملکرد سیستم تنفسی و تشخیص عیب توسط پژوهشگران مورد مطالعه قرار گرفته است [۲]، [۳]. در سال‌های اخیر استخراج اطلاعات و آنالیز داده‌های موجود در تصویر در طیف گسترده‌ای از کاربردها مورد توجه پژوهشگران قرار گرفته است [۴]. امروزه تصویربرداری یکی از مهم‌ترین ابزارهای تشخیصی در معاینات پزشکی ریه محسوب می‌شود [۵]. به همین منظور، پژوهش‌ها منجر به توسعه روش‌هایی برای بررسی تصاویر ریه در فاز دم و بازدم شده‌اند، چراکه این تصاویر بخش جدایی‌ناپذیر طیف وسیعی از فرآیندهای تشخیص و درمان بیماری‌های ریه هستند [۶]–[۱۲]. تخمین مشخصات دینامیکی دستگاه تنفسی همچون تغییرات حجم هوا [۶]–[۹] و نحوه تغییر شکل بافت آن [۱۰]–[۱۲] اغلب دو هدف عمده از بررسی مجموعه تصاویر CT ریه، که مودالیتی اصلی تصویربرداری از ریه است، محسوب می‌شود. در این راستا، در دست داشتن روش مؤثری برای تخمین حجم هوای ریه در تصاویر CT، به‌ویژه در مورد بیمارانی که توانایی انجام سایر روش‌های تشخیصی را ندارند، بسیار مهم بوده و اطلاعات پارامتری را در اختیار قرار می‌دهد [۲]، [۳]. اولین گام برای تخمین حجم هوای ریه، تشخیص نواحی حاوی هوای ریه در تصاویر از طریق بخش‌بندی^۲ است. به دلیل شکل هندسی بسیار پیچیده کیسه‌های هوایی و مجاری ریه، روش‌های رایج بخش‌بندی همچون مجموعه سطح^۳ [۱۳] و یا الگوهای دگرپس پذیر^۴ [۱۴] برای استفاده در کاربرد بخش‌بندی هوا در تصاویر سه‌بعدی ریه مناسب نبوده و کمتر مورد استفاده قرار گرفته‌اند. دلیل این موضوع از بار محاسباتی بالا و تمایل این الگوریتم‌ها به برآورده کردن عبارت (ترم) خمیدگی ناشی می‌شود. استفاده از روش‌های مبتنی بر آستانه در چنین مسائل با هندسه پیچیده‌ای می‌تواند راه‌حل مناسبی باشد. اما باید توجه کرد که دقت نتایج حاصله از بخش‌بندی تصویر مبتنی بر آستانه شدیداً به دقت مقادیر

انتخاب‌شده به‌عنوان آستانه وابسته است. برای یافتن این مقادیر، اغلب داده‌های توزیع چگالی آماری تصویر همچون هیستوگرام مورد استفاده قرار می‌گیرد. به‌طور معمول، نقاط بیشینه هیستوگرام برای انجام یک بخش‌بندی خام مورد استفاده قرار گرفته و سپس در یک مرحله اضافی و با تنظیم دقیق پارامترها نتایج دقیق‌تری حاصل می‌شود. به‌عنوان یکی از اولین پژوهش‌ها در این حوزه، Gamsu و همکارانش از تصاویر اشعه ایکس در راستای محورهای قدامی-خلفی و جانبی از قفسه سینه برای تخمین حجم کل ریه و حجم بازدمی فعال در یک ثانیه^۵ (FEV₁) استفاده کردند [۱۵]. در سال ۱۹۹۸ Kauczor و همکارانش یک روش خودکار مبتنی بر آستانه برای بخش‌بندی کل ریه در مجموعه تصاویر متوالی CT مارپیچ که در انتهای دم و بازدم ثبت شده بودند ارائه کردند [۱۶]. در این روش آستانه‌های مختلفی که به‌صورت تجربی به‌دست آمده بود برای تخمین حجم‌های ریه به کار گرفته شد. چند سال بعد همین گروه، از مقادیر آستانه که به‌وسیله آزمایش به‌دست آمده بود برای تخمین محدوده هوای تهویه شده درون ریه در تصاویر 3He MRI مربوطه استفاده کردند [۱۷]. به‌منظور افزایش دقت، آن‌ها به‌صورت دستی خطاهای تصویر را حذف کرده و حجم تفکیک‌شده نواحی حاوی هوا و بافت را بر اساس یک نرخ ۰/۸۲ که به‌صورت تجربی به‌دست آمده بود، تخمین زدند. در سال‌های اخیر Fleming و همکارانش تلاش کرده‌اند تا نرخ محاسبه‌شده برای نسبت هوا و بافت را برای کاربردهای کلینیکی بهبود ببخشند [۱۸]. اما وابستگی شدید به پارامترهایی که مقادیرشان به‌صورت تجربی محاسبه می‌شوند و نیز نامشخص بودن تفکیک فضایی محدوده هوا و بافت درون ریه در چنین پژوهش‌هایی، فرصت توسعه روش‌های دقیق‌تر برای تخمین حجم هوای ریه را خالی گذاشته است. به‌عنوان نمونه، Goris و همکارانش از مقادیر آستانه به‌دست‌آمده با آزمایش‌های تجربی برای سنجش کمی میزان گیرافتادگی هوا در تصاویر متوالی CT با رزولوشن بالا که در حین تنفس از بیماران فیروز سیستمیک^۶ ثبت شده بود، استفاده کردند [۱۹]. همچنین، Zaporozhan و همکارانش مقادیر آستانه پایین و بالایی که به‌صورت عملی به‌دست آمده بود را برای بخش‌بندی تصاویر CT و MRI باهدف تخمین حجم‌های تهویه شده در هر یک از دو قسمت ریه در بیمارانی که پیوند ریه انجام داده بودند، به کار گرفتند [۲۰]. همان‌طور که پیش‌تر گفته شد، در کاربردهای کلینیکی پارامترهای متنوع تصویربرداری همچون میزان رزولوشن مختلف تصویر مورد استفاده قرار می‌گیرد. در نتیجه این تنوع، بکارگیری مقادیر آستانه تجربی به‌منظور استفاده وسیع برای تصاویر مختلف از اعتبار کافی برخوردار نبوده و منجر به کاهش دقت نتایج بخش‌بندی و حجم هوای تخمین‌زده شده خواهد شد. بنابراین در دست داشتن روشی که نسبت به تغییر پارامترهای تصویر مقاوم باشد، ارزشمند خواهد بود. نقطه ضعف اصلی اکثر رویکردهای

¹ Chronic Obstructive Pulmonary Disease (COPD)² Segmentation³ Level Set⁴ Deformable Models⁵ Forced Expiratory Volume in 1 s (FEV₁)⁶ Cystic Fibrosis

داده‌شده توانایی سامانمند آن برای در نظر گرفتن تأثیر حجم جزئی بافت در محدوده حاوی هوای ریه است. این موضوع منجر به مقاوم بودن عملکرد روش پیشنهادی در مقابل تغییر پارامترهای تصویر، از جمله رزولوشن، می‌شود. نتایج به‌دست‌آمده از پیاده‌سازی روش پیشنهادی بر روی داده‌های حیوانی و انسانی نشان‌دهنده دقت قابل توجه روش پیشنهادی در دقت و کارایی تخمین حجم هوای ریه در فاز دم و بازدم است. علاوه بر آن، با استفاده از الگوریتم‌های مدل‌سازی، محدوده فضایی حاوی هوا از ریه به‌صورت سه‌بعدی بازسازی شده است که اطلاعات ارزشمندی در راستای ارزیابی کارکرد تنفسی ریه در اختیار پزشکان قرار می‌دهد. همچنین، رویکرد مختلف استفاده از اندازه‌گیری حجم کلی ریه و اندازه‌گیری مستقیم حجم هوای درون ریه در این مقاله مورد بررسی و مقایسه قرار گرفته است.

۲- مرور روش تخمین حجم هوای ریه [۲۴]

همان‌طور که پیش‌تر اشاره شد، در روش‌های بخش‌بندی تصویر مبتنی بر آستانه‌گذاری، انتخاب آستانه‌های مناسب و دقیق حیاتی‌ترین مسئله است. اهمیت این موضوع در تصاویر سه‌بعدی ریه که دارای میدان تصویر نسبتاً وسیع و تعداد زیادی وکسل (حدود ۳۰ میلیون عدد) هستند، به‌مراتب بیشتر است. بنابراین یافتن آستانه صحیح تأثیر زیادی بر دقت نتایج نهایی خواهد داشت. مبنای روشی که در ادامه تشریح خواهد شد استفاده از دو تصویر CT سه‌بعدی متوالی از ریه، یکی در انتهای بازدم و دیگری انتهای دم است که نقاط تعادل چرخه تنفس هستند. همان‌طور که در شکل ۱ نمایش داده شده است، در هیستوگرام ترکیبی فازهای دم و بازدم تصاویر ریه دو نقطه A و B محل برخورد ناحیه میانی دو هیستوگرام هستند. این ناحیه که بین نقاط A و B واقع شده است، متناظر با روشنایی وکسل‌هایی است که بخش مربوط به هوای درون ریه از تصویر را تشکیل می‌دهند. به‌عبارت‌دیگر این وکسل‌ها از قسمت بزرگی از هوا و قسمت اندکی بافت نرم تشکیل شده‌اند. علاوه بر آن، نشان داده شده است که در هیستوگرام تصاویر ریه محدوده وکسل‌های دارای روشنایی کوچک‌تر از نقطه A متناظر با بخش هوای پس‌زمینه بوده و محدوده وکسل‌های دارای روشنایی بزرگ‌تر از نقطه B متناظر با بخش بافت نرم است [۲۳]. به‌طور کلی، وکسل‌های دارای روشنایی حوالی نقطه A و B به‌طور عمده متناظر با نواحی پیرامونی ریه و مجاری هوایی است که مرز بین هوای پس‌زمینه، هوای درون ریه و بافت نرم را تشکیل می‌دهند.

تجربی پیشنهاد داده شده برای بخش‌بندی ریه ناشی از عدم قابلیت تطبیق‌پذیری به‌منظور شخصی‌سازی آستانه‌های بالا و پایین بخش‌بندی بر مبنای کاربرد خاص موردنظر است. به‌علاوه، اکثر این روش‌ها کل محدوده ریه شامل هوا و بافت ریه را بخش‌بندی می‌کنند. هرچند همان‌طور که اشاره شد، دسته‌ای از پژوهشگران حجم هوای ریه را از روی حجم کل ریه با اعمال یک ضریب اصلاح تجربی تخمین زده‌اند اما این روش نیز به دلیل استفاده از مقادیر تجربی به دلایل شرح‌داده‌شده کارایی لازم را نداشته و خطای حجم هوای تخمین زده را افزایش می‌دهد. یک حوزه قابل توجه دیگر در بخش‌بندی تصاویر ریه، دست‌یابی به روشی است که قادر باشد اطلاعاتی راجع به محدوده فضایی نواحی حاوی هوا و بافت در ریه را در اختیار قرار دهد. چنین اطلاعاتی در کاربردهایی از جمله تحلیل ساختار جراحی و یا گیر افتادگی هوا بسیار ارزشمند خواهد بود. اگرچه امروزه روش‌های آستانه‌گذاری بهینه کارآمدی از سوی پژوهشگران ارائه شده‌اند، اما چنین روش‌هایی تنها به‌منظور جداسازی ناحیه ریه از پس‌زمینه در بخش‌بندی کل ریه قابل استفاده است. به‌عنوان مثال روش Otsu در تعدادی از مقالات از جمله [۲۱]، [۲۲] به‌عنوان یک مرحله اولیه در بخش‌بندی کل ریه بکار گرفته شده است. اما استفاده از چنین روش‌هایی برای بخش‌بندی هوای درون ریه، به‌عنوان یک بخش میانی که لزوماً معیار به‌کارگرفته شده در روش Otsu را برآورده نمی‌کند، راهگشا نیست. به‌علاوه، حجم محاسباتی بالای روش Otsu در تصاویر سه‌بعدی ریه، که ابعاد قابل توجهی دارند، نقطه ضعف مهمی برای این روش بوده و منجر به محدودیت استفاده از آن در چنین کاربردهایی شده است.

در سال‌های اخیر ایده استفاده از اطلاعات تصاویر متوالی CT ریه در حین تنفس برای بخش‌بندی هوای ریه پیشنهاد داده شده است [۲۳]. همچنین با توسعه آن، روش جدیدی برای تخمین دقیق حجم هوای ریه ارائه شده است [۲۴]. در این مقاله با توسعه این روش جدید که بر مبنای ترکیب داده‌های تصاویر متوالی ریه در فاز دم و بازدم و با هدف تخمین حجم هوای ریه دقیق‌تر به‌صورت خودکار عمل می‌کند، ضمن پیشنهاد یک الگوریتم کامل برای تعیین خودکار محدوده پاسخ اولیه مسئله بهینه‌سازی، نتایج مقایسه با الگوریتم اندازه‌گیری حجم ریه، آزمایش بر روی تصویر حیوانی و همچنین پیاده‌سازی بر روی تصاویر کلینیکی ارائه شده است. علاوه بر آن به‌منظور فراهم شدن امکان تعیین موقعیت فضایی نواحی حاوی هوا در ریه از یک روش بازسازی سه‌بعدی استفاده شده است.

در یک دیدگاه کلی، روش بر مبنای یک چارچوب نوین تحلیل تصاویر متوالی CT از ریه استوار است. این روش شامل تشکیل و حل یک مسئله بهینه‌سازی برای تعیین محدوده وکسل‌های هوای درون ریه بر مبنای اطلاعات موجود در تصاویر متوالی CT ریه در فاز دم و بازدم می‌شود و علاوه بر آن از ویژگی‌های بیوفیزیکی بافت ریه نیز به‌منظور دست‌یابی به تخمین دقیق‌تر بهره می‌برد. یک ویژگی مهم روش پیشنهاد

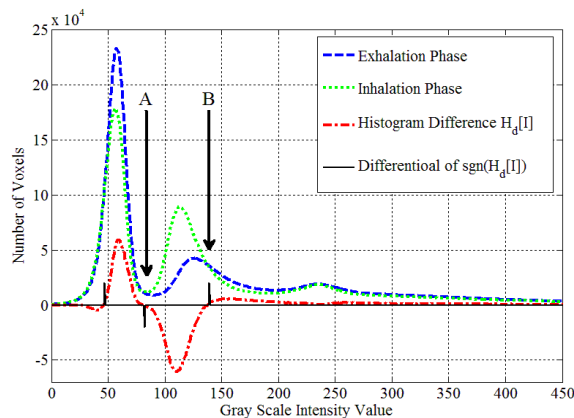
$$\{I_{\alpha}, I_{\beta}\} = \arg \min_{I_x, I_y} J(I_x, I_y) \quad (2)$$

چنانچه بتوان برای تضمین وجود و یکتایی پاسخ در این مسئله بهینه‌سازی یک حدس اولیه برای محدوده پاسخ به دست آورد، آنگاه حل این مسئله بهینه‌سازی از طریق الگوریتم جستجوی جامع دوبعدی در فضای اعداد صحیح بر روی یک همسایگی مناسب اطراف حدس اولیه از پیش محاسبه شده I_A و I_B قابل استفاده خواهد بود. اولین گام برای دستیابی به این حدس اولیه، یافتن نقاط A و B در هیستوگرام ترکیبی تصاویر دم و بازدم است.

از سوی دیگر، باید توجه داشت که ساختار کلیدی بافت ریه در ابعاد میکروسکوپی کیسه‌های هوایی هستند که قطری معادل ۱۵۰ تا ۵۰۰ میکرومتر (با میانگین ۲۵۰ میکرومتر) در محدوده فشار فیزیولوژیک دارند [۲۵]، [۲۶]. در نتیجه چنانچه اندازه هر وکسل ۱ میلی‌متر مکعب در نظر گرفته شود، در هر وکسل تا ۷۰ کیسه هوایی وجود خواهد داشت. اندازه وکسل‌ها در تصاویر تابش کمتر اشعه که در تصویربرداری ریه (به دلیل ثبت تصاویر متوالی) رایج است، تا بیش از ۴ میلی‌متر نیز می‌رسد که در این موارد تعداد کیسه‌های هوایی موجود در هر وکسل به مقدار قابل توجهی افزایش خواهد یافت. به علاوه، مکانیسم تغییر شکل کیسه‌های هوایی در حین تنفس به شکلی است که ضخامت دیواره آن‌ها در هنگام بازدم به میزان قابل توجهی افزایش می‌یابد [۲۷]. بنابراین در نظر گرفتن میزان اثر حجم جزئی بافت موجود در محدوده حاوی هوا از ریه در نتیجه نهایی اثر قابل توجهی خواهد داشت. تصاویر CT بر مبنای نگاشتی از ضرایب تضعیف فتون‌های منتشر شده از تیوب اشعه ایکس ثبت می‌شوند. با توجه به میزان انرژی استفاده شده در ثبت تصاویر CT، ضرایب تضعیف متناظر با وکسل‌های حاوی بافت ریه رابطه خطی با چگالی خواهند داشت [۲۸]. بنابراین با استفاده از تحلیل مورفومتری بافت ریه در [۲۹] روشی برای محاسبه کسری از بافت ریه که در هر وکسل قرار گرفته است، در مقاله‌ای که اخیراً توسط نویسندگان مقاله منتشر شده، ارائه شده است [۲۴]. در این روش، تناسب کسری چگالی بافت ریه موجود در هر وکسل نسبت به چگالی بافت نرم و کسلی که کاملاً از بافت نرم تشکیل شده و حاوی هیچ مقداری از هوا نباشد θ_{vox} نامیده شده و از رابطه زیر محاسبه می‌شود:

$$\theta_{vox} = \frac{I_{vox} - I_{air}}{I_{tis} - I_{air}} \quad (3)$$

که I_{tis} و I_{air} به ترتیب سطح روشنایی وکسل موردنظر، سطح روشنایی وکسل متناظر با بخش هوای پس‌زمینه و سطح روشنایی وکسل متناظر با بخش بافت نرم هستند. به عبارت دقیق‌تر، I_{tis} و I_{air} به ترتیب از مقادیر میانگین سطوح روشنایی کوچک‌تر از I_{α} و بزرگ‌تر I_{β} به دست می‌آیند.



شکل ۱: هیستوگرام ترکیبی تصاویر CT ریه در انتهای دم و بازدم. نقاط A و B محل تقاطع ناحیه بیشینه دوم هیستوگرام ترکیبی دو تصویر دم و بازدم هستند.

اگرچه همان‌طور که پیش‌تر گفته شد نقاط A و B تقریب خوبی برای آستانه پایین و بالای الگوریتم بخش‌بندی هستند، اما می‌توان با جستجوی مقادیر بهینه‌ای که دو اصل تراکم ناپذیری بافت و ثبات جرم هوا را ارضا کنند تخمین دقیق‌تری به دست آورد که دقت نتیجه نهایی را به‌طور مؤثری افزایش خواهد داد.

برای محاسبه مقادیر آستانه بهینه، یک مسئله بهینه‌سازی بر اساس دو اصل مطرح‌شده فرمول‌بندی می‌شود [۲۴]. در این راهکار، تعبیر فیزیکی اصل ثبات جرم هوا این است که با توجه به ثابت بودن میدان دید تصویر، هرگونه افزایش در میزان حجم هوای پس‌زمینه (که متناسب با سطح زیر منحنی هیستوگرام دم و بازدم قبل از آستانه پایین است) منجر به کاهش یکسان در میزان حجم هوای درون ریه (که متناسب با سطح زیر منحنی هیستوگرام دم و بازدم بین آستانه پایین و بالا است) خواهد شد و برعکس. همچنین اصل تراکم ناپذیری بافت چنین لازم می‌دارد که هیستوگرام دم و بازدم بعد از آستانه بالا (که متناظر با بخش بافت نرم است) همگرا شده و اختلاف آن‌ها به سمت صفر میل کند. با در اختیار داشتن تصاویر دم و بازدم چنین تابع هزینه‌ای را می‌توان به‌صورت زیر تعریف کرد:

$$J(I_x, I_y) = \left| \sum_0^{I_x} |H_d[I]| - \sum_{I_x+1}^{I_y} |H_d[I]| \right| + \omega \sum_{I_y+1}^{I_{max}} |H_d[I]| \quad (1)$$

که ω یک ضریب وزنی و $H_d[I]$ تفاضل هیستوگرام تصاویر دم و بازدم است. در حقیقت این تابع شامل دو بخش است که بخش اول اندازه اختلاف بین تغییرات هوای درون ریه و هوای پس‌زمینه را نشان داده و بخش دوم تغییر میزان بافت نرم را به دست می‌دهد. در نتیجه با استفاده از این تابع هزینه و حل مسئله بهینه‌سازی زیر می‌توان حدود آستانه پایین و بالای بهینه که آن‌ها را به ترتیب I_{α} و I_{β} می‌نامیم، محاسبه کرد:

اندکی بافت نرم هستند، اما همان‌طور که در [۲۵] نشان داده شده است به دلیل تعداد بسیار زیاد و کسل‌ها همین مقدار اندک بافت نیز می‌تواند در نهایت به یک خطای انباشته قابل توجه منجر شود. در ادامه شبه کد این الگوریتم آورده شده است:

الگوریتم ۱: شبه کد پیاده‌سازی الگوریتم محاسبه محدوده پاسخ

1. For $I \leftarrow 0$ to I_{max} do

1.1 Set $H_d[I] = H_{Inh}[I] - H_{Exh}[I]$

1.2 Set

$$F[I] = \sum \frac{H_d[I] + H_d[I+1] + \dots + H_d[I+m]}{m}$$

Where $m = \text{window size of MA filter}$

1.3 Set $S[I] = \text{sgn}(F[I])$

$$\text{Where } \text{sgn}(x) = \begin{cases} -1, & x < 0 \\ 1, & x \geq 0 \end{cases}$$

1.4 Set $D[I] = S[I] - S[I-1]$

End for

2. Find I_{p1}

$$= \arg \max(H_{Inh}[I])$$

3. Find I_{p2}

$$= \arg \max_{I=2I_{p2}, \dots, \text{end}} (H_{Inh}[I])$$

4. Set $W = I_{p2} - I_{p1}$

5. Find $T_1[I] = \{D[I] \mid I_{p1} < I < I_{p1} + W\}$

6. Set $I_A = T_1(n)$

Where n

$$= \arg \min(T_1[I])$$

7. Find $T_2[I] = \{D[I] \mid I_{p2} < I < I_{p2} + W\}$

8. Set $I_B = T_2(k)$

Where k

$$= \arg \max(T_2[I])$$

با محاسبه مقادیر حدس اولیه برای I_A و I_B اکنون می‌توان مطابق آنچه در بخش ۲ گفته شد، از طریق الگوریتم جستجوی جامع دوبعدی در فضای اعداد صحیح بر روی یک همسایگی مناسب اطراف نقاط حدس اولیه محاسبه شده مقادیر آستانه بهینه را محاسبه نمود.

$$I_{air} = \frac{\sum_{I=0}^{I_{\alpha}} H[I] I}{\sum_{I=I_{min}}^{I_{\alpha}} H[I]}, I_{tis} = \frac{\sum_{I=I_{\beta}+1}^{I_{max}} H[I] I}{\sum_{I=I_{\beta}+1}^{I_{max}} H[I]} \quad (۴)$$

بنابراین ضریب سهم حجم هوای هر وکسل که به اختصار آن را $AVPC_{vox}$ می‌نامیم از رابطه زیر محاسبه می‌گردد:

$$AVPC_{vox} = 1 - \theta_{vox} \quad (۵)$$

در نهایت حجم هوای ریه از رابطه زیر به دست می‌آید:

$$AV = V_{vox} \sum_{i=\alpha}^{\beta} N_{vox}[i] AVPC_{vox}[i] \quad (۶)$$

که N_{vox} و V_{vox} به ترتیب حجم هر یک از وکسل‌ها و تعداد وکسل‌های متناظر با سطح روشنایی موردنظر هستند.

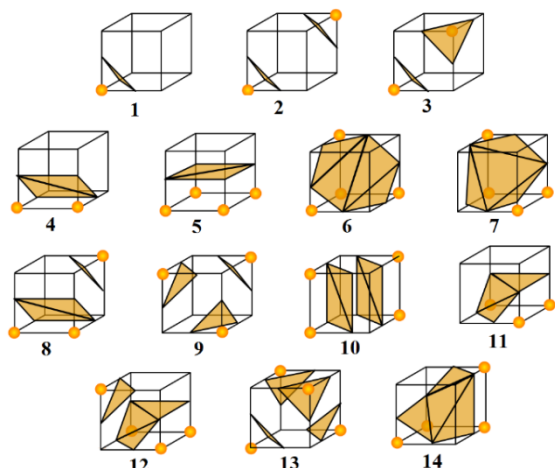
۳- روش پیشنهادی

همان‌طور که در بخش قبل اشاره شد، اولین گام برای حل مسئله بهینه‌سازی، یافتن نقاط A و B در هیستوگرام ترکیبی تصاویر دم و بازدم است. در این مقاله برای یافتن نقاط A و B یک الگوریتم خودکار پیشنهاد می‌شود.

۳-۱- محاسبه حدس اولیه محدوده پاسخ

در مرحله اول تفاضل هیستوگرام تصاویر، $H_d[I]$ ، با تفریق کردن هیستوگرام تصویر بازدم از دم محاسبه می‌شود. از آنجا که نقاط A و B محل تلاقی دو هیستوگرام دم و بازدم هستند، این دو نقطه در $H_d[I]$ به‌صورت نقاط عبور از صفر ظاهر خواهند شد. در مرحله بعدی برای حذف نوسانات فرکانس بالا از یک فیلتر پایین‌گذر استفاده شده که خروجی فیلتر $F[I]$ نامیده می‌شود. سپس با اعمال تابع علامت بر روی $F[I]$ دنباله $S[I]$ محاسبه می‌شود. پس از آن با اعمال اپراتور مشتق بر روی $S[I]$ محاسبه می‌شود. بخش میانی هیستوگرام، متناظر با هوای درون ریه، دارای عرض تقریباً برابر با فاصله بیشینه اول و دوم هیستوگرام است. بنابراین با محاسبه فاصله بیشینه اول و دوم هیستوگرام می‌توان عرض تقریبی بخش میانی را محاسبه نمود که آن را W می‌نامیم. همچنین، I_{p1} و I_{p2} به ترتیب محل وقوع بیشینه اول و دوم هستند. در مرحله بعد دو مجموعه T_1 و T_2 تعریف می‌شوند که به ترتیب محدوده بین $I_{p1} + W$ تا $I_{p1} + W + I_{p2}$ و محدوده بین I_{p2} تا $I_{p2} + W$ از $D[I]$ را شامل می‌شوند. در آخرین مرحله I_A با یافتن کمینه T_1 و I_B با یافتن بیشینه T_2 به دست می‌آیند. بر اساس بررسی انجام شده بر روی مجموعه تصاویر مختلف یک همسایگی به عرض $0.2W$ در اطراف I_A و I_B برای استفاده به‌عنوان حدس اولیه محدوده پاسخ به‌اندازه کافی بزرگ و مناسب خواهد بود. اکنون با حل مسئله بهینه‌سازی و مشخص شدن آستانه بهینه پایین و بالا می‌توان وکسل‌های محدوده هوای درون ریه را بخش‌بندی و شمارش کرد. لکن مسئله‌ای که باید موردتوجه قرار گیرد این است که چنین وکسل‌هایی اگرچه به‌طور عمده حاوی مقدار زیادی هوا و مقدار

منجر به ایجاد یک برش مثلثی خواهد شد و الگوی تلاقی رویه با مکعب متناظر با هر یک از این ۱۴ حالت را با ترکیبی از یک یا چند مثلثی می‌توان بازسازی کرد.



شکل ۳. حالات مختلف تلاقی رویه با مکعب. رئوس مشخص شده با دایره‌های کوچک درون بخش واقع شده‌اند و در تصویر نتیجه الگوریتم بخش‌بندی مقدار یک دارند، درحالی‌که سایر رئوس دارای مقدار صفر هستند.

ترکیب این الگوها در کنار هم در نهایت رویه موردنظر را تشکیل خواهد داد. الگوی شماره ۱ زمانی رخ می‌دهد که از میان ۸ رأس مکعب تنها یکی از رئوس توسط رویه از سایرین جدا شود. به همین ترتیب الگوهای ۲ و ۳ و ۴ هنگامی اتفاق می‌افتند که دو رأس درون (یا بیرون) بخش بوده و سایر رئوس بیرون (یا درون) بخش باشند. سایر الگوها نیز به طریق مشابه برای سه و چهار رأس در نظر گرفته می‌شود. این الگوها با شماره‌گذاری رئوس مکعب، به وسیله یک کد ۸ بیتی مشخص می‌شوند که چنانچه رأس متناظر با هر بیت توسط رویه از مکعب جدا شده باشد مقدار آن بیت یک و در غیر این صورت صفر خواهد بود. به‌عنوان مثال کد الگوی شماره ۱ برابر ۰۰۰۰۰۰۰۱ خواهد بود.

در آخرین مرحله بردار نرمال هریک از رئوس قطعات مثلثی الگوی متناظر با مکعب محاسبه می‌شود. از آنجاکه مؤلفه‌های بردار گرادیان روی سطح مماس ناحیه بخش‌بندی شده صفر بوده و بر این سطح عمود است، بردار نرمال موردنظر را با محاسبه بردار گرادیان در محل هریک از رئوس می‌توان به دست آورد. مؤلفه‌های بردار نرمال هر یک از رئوس مکعب با استفاده از روابط زیر محاسبه می‌شود:

$$G_x(i, j, k) = \frac{I(i+1, j, k) - I(i-1, j, k)}{\Delta x}$$

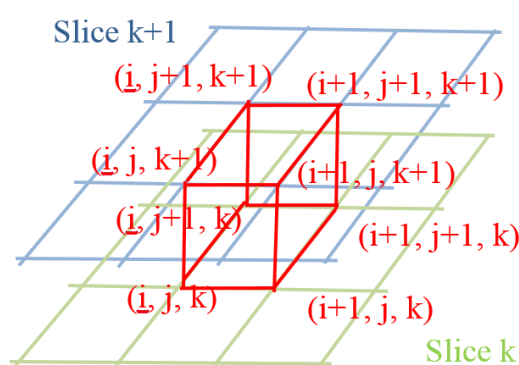
$$G_y(i, j, k) = \frac{I(i, j+1, k) - I(i, j-1, k)}{\Delta y}$$

$$G_z(i, j, k) = \frac{I(i, j, k+1) - I(i, j, k-1)}{\Delta z}$$
(۶)

با تعیین آستانه پایین و بالای روشنایی نواحی حاوی هوا، اکنون می‌توان این مناطق را بخش‌بندی و مدل‌سازی کرد.

۳-۲- مدل‌سازی سه‌بعدی ناحیه بخش‌بندی شده

به‌منظور مشخص کردن محدوده فضایی بخش‌های حاوی هوا در ریه، از الگوریتم مکعب‌های راهپیمان^۱ [۳۰] برای ساخت مدل سه‌بعدی استفاده شده است که با ایجاد یک رویه، حجم موردنظر را در فضای سه‌بعدی بازسازی می‌کند. در این الگوریتم ابتدا یک مکعب فرضی که رئوس آن، دو دسته ۴ تایی از پیکسل‌های تصویر در دو برش متوالی از تصویر سه‌بعدی هستند، در نظر گرفته می‌شود که در شکل ۲ نمایش داده شده است.

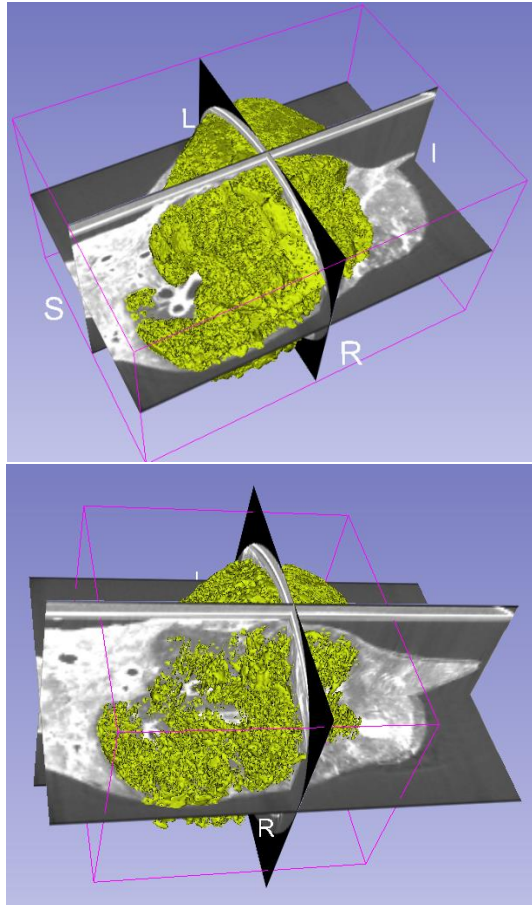


شکل ۲: مکعب در نظر گرفته‌شده بین دو برش متوالی k و $k+1$ از تصویر. i و j اندیس هر یک از پیکسل‌های متناظر با برش‌های تصویر است.

در گام بعدی باید مشخص شود که رویه بازسازی‌شده بر مبنای تصویر چگونه با این مکعب تلاقی می‌کند. این عمل با حرکت به سمت مکعب بعدی برای کل تصویر تکرار می‌شود. برای مشخص شدن مکعب‌هایی که در رویه موردنظر مشارکت دارند از نتایج الگوریتم بخش‌بندی استفاده می‌شود. در تصویر بخش‌بندی شده به رئوسی که در درون بخش موردنظر قرار داشته‌اند مقدار یک و به رئوس خارج از بخش مقدار صفر نسبت داده شده است. بنابراین مکعب‌هایی که حاصل جمع مقادیر رئوس آن عددی بزرگ‌تر از صفر و کوچک‌تر از هشت باشد، روی سطح مجموعه بخش‌بندی شده قرار داشته و قسمتی از رویه موردنظر خواهند بود. اکنون باید نحوه تلاقی کردن رویه با مکعب‌ها را مشخص نمود. از آنجاکه هر مکعب دارای ۸ رأس است و برای هر رأس دو وضعیت درون بخش یا خارج بخش قابل تصور است، بنابراین در حالت کلی $2^8 = 256$ حالت مختلف برای تلاقی کردن رویه با مکعب وجود خواهد داشت. برای ساده‌سازی مسئله با بررسی حالات متقارن و حذف حالات مشابه، در نهایت ۱۴ حالت منحصر به فرد وجود خواهد داشت که در شکل ۳ نمایش داده شده‌اند. تلاقی رویه با هر رأس مکعب

¹ Marching Cubes Algorithm

هوای موجود ریه با دقت بالا می‌شود. شکل ۴ نتایج الگوریتم بخش‌بندی استفاده‌شده را در برش‌های تصویر CT سه‌بعدی در راستای سه محور نشان می‌دهد. خروجی الگوریتم بخش‌بندی برای مدل‌سازی استفاده‌شده که تصویر بازسازی‌شده نهایی در شکل ۵ قابل‌ملاحظه است. مدل ساخته شده این امکان را به پزشکان خواهد داد که نواحی‌ای از ریه که در فرآیند تنفس مشارکت فعال دارند را با دقت بالا مشخص کند که این موضوع در تشخیص زودرس اختلالات عملکردی ریه همچون گرفتارندگی هوا^۳ در بیماری COPD بسیار مفید و راهگشا خواهد بود.



شکل ۵: تصاویر نتیجه مدل‌سازی سه‌بعدی. تصویر بالا مربوط به فاز دم و تصویر پایین مربوط به فاز بازدم است. زاویه نمایش تصاویر به منظور نمایش بهتر جزئیات متفاوت انتخاب شده است.

۴-۱- مقایسه نتایج با روش‌های مبتنی بر اندازه‌گیری

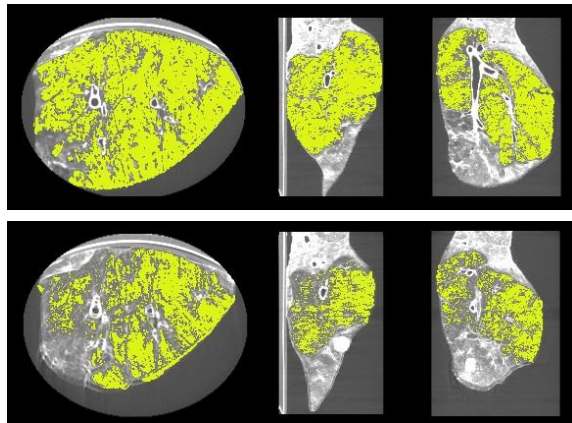
حجم ریه

همان‌طور که گفته شد الگوریتم‌هایی که کل محدوده ریه را بخش‌بندی می‌کنند خطای زیادی در تخمین حجم ریه خواهند داشت. اما از آنجا که گاهی با این استدلال که اختلاف حجم کل ریه در فاز دم و بازدم معادل حجم هوای تهویه شده در حین تنفس است، از چنین الگوریتم‌هایی به منظور تخمین اختلاف بین حجم هوای تهویه شده در

که G_x ، G_y و G_z مؤلفه‌های بردار گرادینان در راستای سه محور هستند. i ، j و k به ترتیب اندیس‌های پیکسل و برش تصویر بوده و Δx ، Δy و Δz طول لبه‌های مکعب‌ها (فاصله پیکسل‌ها و برش‌های تصویر از یکدیگر) هستند. اکنون با درون‌یابی بردارهای نرمال رئوسی از مکعب که رأس قطعه مثلثی میان آن‌ها قرار گرفته است، بردار نرمال هریک از رئوس قطعات مثلثی محاسبه می‌شود. بردارهای نرمال به‌دست‌آمده در مدل سایه زنی گوراد^۱ الگوریتم‌های رندرینگ استفاده می‌شود که نتیجه آن دستیابی به نمایش یک رویه هموارتر است.

۴- نتایج

به منظور بررسی عملکرد روش پیشنهادشده یک آزمایش برون‌تنی^۲ بر روی ریه‌ای که از یک خوک بالغ ۸۰ کیلوگرمی به‌دست‌آمده، انجام شده است. این ریه در شرایط آزمایشگاهی تحت کنترل، به یک دستگاه ونتیلاتور مدل North American Drager Narkomed 2A از طریق یک لوله تعبیه‌شده درون نای متصل و حجم هوای ورودی و خروجی به ریه در فاز دم و بازدم ثبت شده است. تصاویر CT از این ریه در نقاط تعادل تنفس یعنی انتهای دم و انتهای بازدم به ترتیب با حجم تثبیت‌شده هوای ۳۲۰ میلی‌لیتر و ۷۰۰ میلی‌لیتر ثبت شد. تصاویر CT توسط دستگاه مدل GE Locus Ultra scanner ثبت شده که ابعاد هر یک از تصاویر $۳۲۴ \times ۱۸۶ \times ۲۲۸$ و کسل است که اندازه هر یک از وکسل‌ها $۰/۶۲ \times ۰/۶۲ \times ۰/۶۲$ میلی‌متر است. حجم هوای محاسبه‌شده از روش پیشنهادی برای تصویر دم و بازدم به ترتیب ۶۹۳ و ۳۲۳ میلی‌لیتر بوده است که نشان‌دهنده خطایی برابر ۰/۹ و ۱ درصد به ترتیب برای فاز بازدم و دم است.



شکل ۴: نتایج الگوریتم بخش‌بندی. تصویر بالا مربوط به فاز دم و تصویر پایین مربوط به فاز بازدم است.

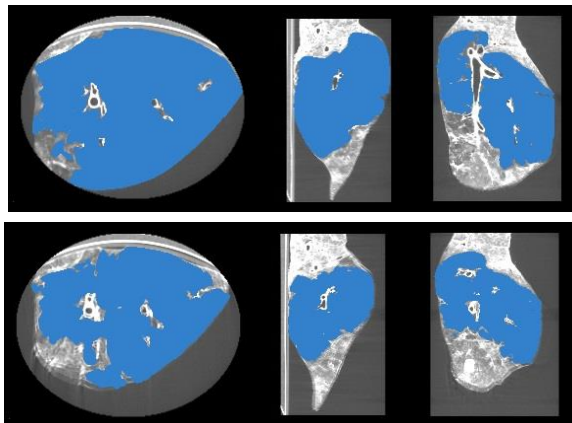
بنابراین نتایج به‌دست‌آمده نشان می‌دهد که استفاده از روش پیشنهادی برای بخش‌بندی و محاسبه تأثیر خطای حجم جزئی ناشی از وجود بافت نرم در وکسل‌های متناظر با هوای ریه، منجر به تخمین حجم

^۱ Gouraud Shading Model

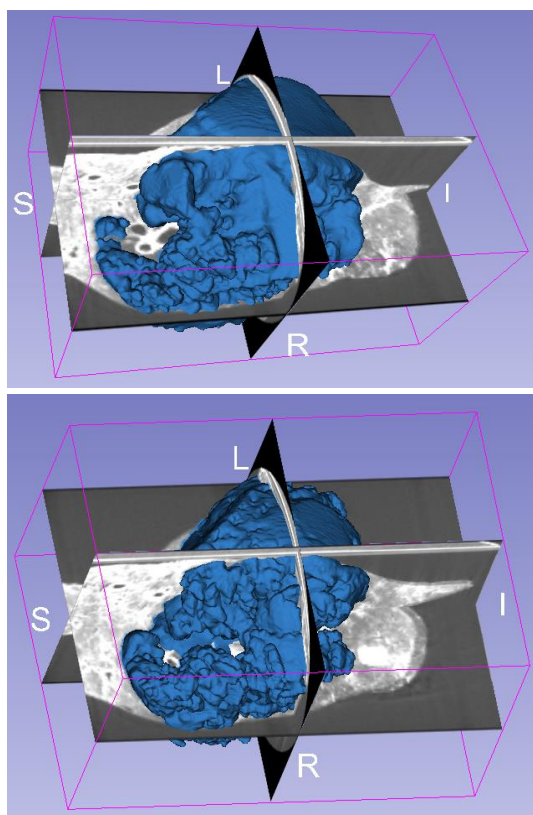
^۲ Ex vivo

^۳ Air trapping

به وسعت ۱۴۳ مترمربع است که در مجموع جرمی معادل ۹۰۰ گرم دارد
[۲۶]، [۳۲].



شکل ۶: نتایج الگوریتم پریندهای فعال مبتنی بر آمار مقاوم محلی. تصویر بالا مربوط فاز دم و تصویر پایین مربوط به فاز بازدم است.



شکل ۷: تصاویر نتیجه مدل‌سازی سه‌بعدی بر اساس نتایج الگوریتم پریندهای فعال مبتنی بر آمار مقاوم محلی. تصویر بالا مربوط به فاز دم و تصویر پایین مربوط به فاز بازدم است.

حین تنفس استفاده می‌شود. در این قسمت به ارزیابی نتایج چنین الگوریتم‌هایی با الگوریتم پیشنهادی خواهیم پرداخت.

ریه یک ارگان با ساختاری پیچیده و غیر همگن است که این موضوع بخش‌بندی آن را دشوار می‌کند. همچنین ریه دارای دو بخش مجزا (ریه سمت چپ و راست) است و برای بخش‌بندی آن باید از الگوریتمی استفاده کرد که قابلیت بخش‌بندی هم‌زمان چند هدف^۱ را داشته باشد. از سوی دیگر حجم بالای داده در هر عکس سه‌بعدی لازم می‌دارد الگوریتم موردنظر سرعت محاسباتی قابل قبولی داشته باشد. بافت غیر همگن ریه موجب می‌شود روش‌هایی همچون پریند فعال^۲ [۱۴] که بر مبنای گرادیان عمل می‌کنند با وجود همه مزایایی که دارند در بخش‌بندی ریه عملکرد بهینه‌ای نداشته باشند. در سال‌های اخیر روش جدیدی برای بخش‌بندی تصاویر پزشکی به نام پریندهای فعال مبتنی بر آمار مقاوم محلی^۳ ارائه شده است که علاوه بر توانایی بخش‌بندی هم‌زمان چند هدف، در مواجهه با بافت‌های غیر همگن دارای عملکرد مقاومی است [۳۱].

مهم‌ترین وجه تمایز این روش با روش‌های متداول پریند فعال، استفاده از یک بردار ویژگی مبتنی بر آمار محلی به‌جای گرادیان برای تکامل پریند است. روش مذکور یک روش نیمه‌خودکار است که بر اساس یک تعداد نقاط مشخص شده توسط کاربر، در قالب یک نقشه برجسب اولیه، شروع به کار می‌کند. در این روش به‌منظور استفاده از حداکثر اطلاعات موجود در نقشه برجسب اولیه، نه تنها از موقعیت نقاط مشخص شده برای مشخص کردن موقعیت مکانی هدف استفاده می‌شود، بلکه از این نقاط به‌عنوان داده‌های نمونه‌ای که در بردارنده اطلاعات آماری مشابه باهدف موردنظر هستند نیز استفاده خواهد شد.

شکل ۶ نتایج بخش‌بندی به‌دست آمده از این روش و شکل ۷ مدل ساخته شده بر اساس آن را نشان می‌دهد. حجم به‌دست آمده بر مبنای این روش برابر با ۵۰۹ میلی‌لیتر در فاز بازدم و ۸۱۹ میلی‌لیتر در فاز دم است. مقادیر به‌دست آمده به ترتیب برای فاز دم و بازدم خطای ۱۷ و ۵۹ درصد را نشان می‌دهد. اما انتظار می‌رود اختلاف حجم ریه در فاز دم و بازدم با اختلاف حجم هوای محاسبه شده در این دو فاز کمتر باشد. نتایج نشان می‌دهد اختلاف مقادیر اندازه‌گیری شده برابر با ۳۱۰ میلی‌لیتر است که نسبت به مقدار واقعی ۱۸/۴ درصد خطا دارد. بر اساس آنچه در بخش مقدمه اشاره شد، چنین نتیجه‌ای غافلگیرکننده نیست چراکه محدوده بخش‌بندی شده به‌عنوان ریه فقط حاوی هوا نبوده و شامل بافت نرم، مسیرهای هوایی، کیسه‌های هوایی، عروق خونی و لنفوی می‌شود. به‌طور کلی ریه یک مرد بالغ به وزن ۷۰ کیلوگرم به‌طور متوسط حاوی ۴/۳ لیتر هوا، ۲۰۰ میلی‌لیتر خون و ۳۰۰ میلیون کیسه‌هایی با سطحی

¹ Simultaneous multi-object segmentation

² Active contour

³ Local robust statistics driven active contours

عملکرد الگوریتم ارائه شده بر روی تصاویر کلینیکی، نتایج پیاده‌سازی آن بر روی داده‌های انسانی آزمایش‌های درون‌تنی مورد بررسی قرار می‌گیرد. برای این منظور، پنجاه و هشت جفت تصویر دم و بازدم ریه از دو مطالعه در مورد بیماران مبتلا به COPD از پایگاه داده پروژۀ COPDCgene به کار گرفته شد. این تصاویر با استفاده از دستگاه‌های سی‌تی‌اسکن چندبرشی GE، PHILIPS و SIEMENS ثبت شده‌اند که ابعاد تصاویر از $512 \times 512 \times 100$ تا $512 \times 512 \times 736$ و کسل بوده و حجم و کسل‌های آن‌ها در بازه 0.244 تا $1/376$ میلی‌لیتر مکعب قرار دارد. همچنین TLC و FRC افراد مورد مطالعه در فاصله زمانی نزدیکی از زمان ثبت تصاویر ثبت شده است. مقدار متوسط این فاصله زمانی حدود سی دقیقه بوده است. تنظیمات مورد استفاده برای ثبت این تصاویر 50 mAs و 200 mAs به ترتیب برای جریان در فاز بازدم و دم و نیز 120 kVp برای ولتاژ هر دو فاز بوده است. باید دقت نمود که برخلاف تصاویر برون‌تنی آزمایش‌های حیوانی، تصاویر کلینیکی تنها شامل ریه نیست و ابتدا باید ناحیه دربرگیرنده ریه از بقیه تصویر جدا شود. برای این منظور علاوه بر یک الگوریتم مبتنی بر رشد ناحیه برای جداسازی ریه ارائه شده است. بنابراین ساختار کلی الگوریتم به صورت نمایش داده شده در شکل ۸ است. در ردیف بالا که مربوط به محاسبه مقادیر آستانه است، ابتدا هیستوگرام تصاویر محاسبه شده و سپس هیستوگرام ترکیبی فاز دم و بازدم تشکیل می‌شود. در قسمت بعدی محدوده اولیه پاسخ مسئله بهینه‌سازی محاسبه شده و در ادامه با حل مسئله بهینه‌سازی، مقادیر آستانه بالا و پایین تصاویر دم و بازدم متناظر محاسبه می‌شود. در ردیف پایین که مربوط به بخش‌بندی محدوده ریه می‌شود، ابتدا قفسه سینه بخش‌بندی شده و سپس در محدوده داخلی قفسه سینه مسیرهای هوایی و ریه بخش‌بندی می‌شوند. در مرحله بعدی با بخش‌بندی مسیرهای هوایی اصلی و حذف آن‌ها از نتایج بخش قبل، ناحیه ریه بخش‌بندی شده و ماسک متناظر با محدوده ریه تهیه می‌شود. در ردیف میانی، با استفاده از نتایج ردیف‌های بالا و پایین و کسل‌های در محدوده روشنایی مقادیر آستانه بالا و پایین محاسبه شده در نواحی متناظر با ماسک محدوده ریه جستجو شده و تعداد آن‌ها شمارش می‌گردند. در مرحله بعدی ضرایب AVPC برای هر و کسل محاسبه شده و سپس حجم هوای ریه محاسبه می‌شود.

با پیاده‌سازی الگوریتم پیشنهادی، درصد اختلاف حجم TLC ثبت شده طی آزمون PFT و حجم هوای ریه تخمین زده شده در فاز دم، که به‌اختصار آن را $ELAVI^1$ می‌نامیم، مقایسه شد. نکته حائز اهمیت آن است که اندازه‌گیری TLC در آزمون PFT در وضعیت نشسته انجام می‌شود و این در حالی است که تصاویر CT در وضعیت طاق‌باز ثبت می‌شوند. مقدار TLC در این دو وضعیت یکسان نیست و نشان داده شده است که به‌طور متوسط TLC در وضعیت طاق‌باز به میزان $5/6$ درصد کمتر از مقدار آن در وضعیت نشسته است [۳۳]. به همین دلیل، $ELAVI$ با $94/4$ درصد حجم TLC مقایسه شده است. مقدار میانگین و انحراف

در تصاویر کلینیکی به‌منظور کنترل دوز اشعه دریافت شده توسط بیمار رزولوشن تصاویر کاهش می‌یابد. این مسئله به‌ویژه در مورد تصاویر متوالی دم و بازدم اهمیت بیشتری دارد، چراکه بیمار به‌طور متوالی در معرض دو بار تابش اشعه قرار خواهد گرفت. کاهش رزولوشن مهم‌ترین عامل تهدیدکننده دقت در تخمین حجم هوای ریه است و به همین دلیل مقاوم بودن الگوریتم نسبت به کاهش رزولوشن از اهمیت بالایی برخوردار است. به‌منظور بررسی دقت عملکرد الگوریتم در رزولوشن‌های پایین‌تر، از تصاویر آزمایشی مشابه کلیه شرایط آزمایش قبل استفاده شد که در آن ۸ زوج تصویر دم و بازدم از ریه خوک در رزولوشن‌های مختلف ثبت شده‌اند. نتایج به‌دست‌آمده از پیاده‌سازی الگوریتم بر روی این تصاویر در جدول ۱ آمده است. همان‌طور که مشاهده می‌شود، اگرچه با کاهش رزولوشن خطای تخمین افزایش می‌یابد اما همچنان نتایج به‌دست‌آمده از دقت قابل‌توجهی برخوردار هستند. به‌طور کلی نتایج به‌دست‌آمده برای تصاویر دم نسبت به تصاویر بازدم دقیق‌تر هستند که این مسئله ناشی از تأثیر شدیدتر اثر حجم جزئی در تصاویر بازدم است.

جدول ۱: نتایج پیاده‌سازی الگوریتم تخمین حجم هوای ریه بر روی ۸ زوج تصویر از ریه خوک که در رزولوشن‌های مختلف ثبت شده‌اند.

درصد خطای تخمین در فاز دم	درصد خطای تخمین در فاز بازدم	حجم و کسل (mm^3)
۳/۴	۳/۸	۱/۰۰۰
۴/۹	۵/۵	۱/۳۳۱
۴/۳	۵/۱	۱/۷۲۸
۴/۴	۴/۷	۲/۱۹۷
۴/۰	۴/۵	۲/۷۴۴
۴/۷	۵/۴	۳/۳۷۵
۴/۹	۵/۱	۴/۰۹۶
۴/۷	۵/۴	۴/۹۱۳
$4/41 \pm 0/51$	$4/94 \pm 0/58$	Mean \pm STD

افزایش ابعاد و کسل‌های تصویر به دو دلیل مختلف موجب افزایش خطا در تخمین حجم هوای ریه خواهد شد. دلیل اول تغییر مورفومتری بافت ریه در سطوح مختلف میکروسکوپی بوده و دلیل دیگر محدودیت دقت اندازه‌گیری، به‌خصوص در نواحی مرزی، با استفاده از و کسل‌های بزرگ‌تر است.

۴-۳- پیاده‌سازی بر روی تصاویر کلینیکی

در بخش قبل عملکرد الگوریتم ارائه شده بر روی داده‌های حیوانی آزمایش‌های برون‌تنی مورد بررسی قرار گرفت. اکنون به‌منظور ارزیابی

¹ Estimated Lung Air Volume in Inhalation (ELAVI)

جدول ۲: مقایسه نتایج تخمین حجم هوای ریه با استفاده از روش پیشنهادی و روش متداول.

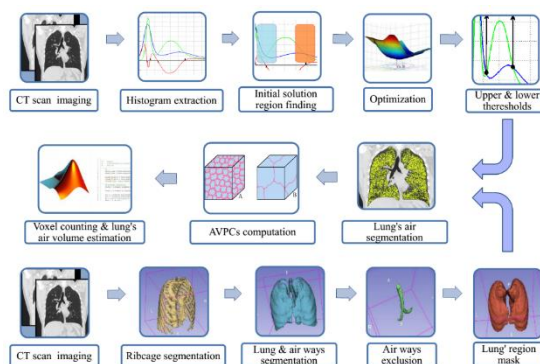
فاز تصویر	خطای روش پیشنهادی (%)	خطای روش متداول (%)
	Mean \pm STD	Mean \pm STD
دم	۶/۰۹ \pm ۴/۹۲	۱۴/۱۱ \pm ۵/۲۳
بازدم	۶/۸۶ \pm ۴/۰۴	۱۲/۳۲ \pm ۴/۴۹

بر اساس نتایج موجود در جدول (۲) چنین نتیجه‌گیری می‌شود که حتی با وجود استفاده از روش پیشنهادی برای جبران اثر حجم جزئی خطای روش متداول تقریباً دو برابر خطای روش پیشنهادی است. در روش پیشنهادی به دلیل تطبیق یافتن حدود آستانه با تصویر دقت نتایج به مقدار قابل ملاحظه‌ای افزایش یافته است. اگرچه در این مقایسه از روش یکسانی برای جبران اثر حجم جزئی استفاده شده است، اما در روش متداول به دلیل به کارگیری مقادیر تجربی ثابت برای محاسبه ضرایب AVPC، خطای فاز بازدم در مقایسه با خطای فاز دم بیشتر است. این مسئله از عدم جبران درست خطای اثر حجم جزئی به دلیل استفاده از آستانه‌های ثابت حکایت دارد. همچنین لازم به ذکر است که زمان ثبت شده برای انجام محاسبات مربوط بخش محاسبه حدود آستانه بهینه و جبران اثر حجم جزئی بسته به ابعاد تصویر با استفاده از نرم‌افزار MATLAB R2010a بر روی یک دستگاه لپ‌تاپ ASUS N46V با پردازشگر Intel Core i5، 2.5GHz و ۶ گیگابایت حافظه رم بین ۱ تا ۳ دقیقه است. بنابراین از لحاظ بار محاسباتی، روش پیشنهادی هزینه بالایی را نسبت به زمان کل الگوریتم که در حدود بسته به ابعاد تصویر در حدود ۲۰ تا ۳۰ دقیقه است، اضافه نمی‌کند.

۵- نتیجه‌گیری

در این مقاله روشی برای تخمین دقیق حجم هوای ریه در فاز دم و بازدم معرفی گردید. در این روش مقادیر روشی متناظر با محدوده و کسل‌های حاوی هوا در تصاویر ریه، از یک الگوریتم بهینه‌سازی مبتنی بر اصول بیوفیزیک بافت ریه محاسبه می‌شوند. علاوه بر آن در روش پیشنهادی بر مبنای اطلاعات مورفومتریک بافت ریه، اثر حجم جزئی بافت موجود در ناحیه حاوی هوای ریه از طریق الگوریتم ارائه شده جهت محاسبه ضرایب AVPC در نظر گرفته شده است. به‌طور خلاصه، ساختار روش پیشنهادی شامل اخذ تصاویر CT در انتهای دم و انتهای بازدم، تشکیل هیستوگرام ترکیبی دو تصویر، محاسبه محدوده حدس اولیه پاسخ مسئله بهینه‌سازی، حل مسئله بهینه‌سازی و محاسبه مقادیر آستانه بالا و پایین، محاسبه ضرایب AVPC، انجام عملیات بخش‌بندی و تخمین حجم هوای ریه در هر فاز می‌شود. سپس از یک الگوریتم مدل‌سازی سه‌بعدی برای مشخص کردن محدوده فضایی نتایج بخش‌بندی انجام شده

معیار خطای ELAVI نسبت به TLC معادل $۴/۰۴ \pm ۶/۸۶$ درصد است. به همین ترتیب، اختلاف حجم تخمین زده شده هوای ریه در فاز بازدم که به اختصار ELAVE^۱ می‌نامیم، با FRC را برحسب درصد محاسبه گردید. همانند آنچه در مورد TLC گفته شد، FRC نیز در وضعیت نشسته ثبت می‌شود که البته مسئله تفاوت مقادیر FRC در این دو وضعیت نسبت به تغییرات TLC شدیدتر است و نشان‌دهنده شده که مقدار FRC در وضعیت طاق‌باز به‌طور میانگین به میزان ۲۹ درصد کمتر از مقدار آن



شکل ۸: دیاگرام بلوکی کامل الگوریتم تخمین حجم هوا در تصاویر CT ریه انسان.

به میزان ۲۹ درصد کمتر از مقدار آن در وضعیت نشسته است [۳۳]. بنابراین ELAVE باید با ۷۱ درصد از حجم FRC مقایسه شود. مقدار میانگین و انحراف معیار خطای ELAVE نسبت به FRC معادل $۴/۹۴ \pm ۶/۰۹$ درصد است. همان‌طور که پیش‌تر اشاره شد، روش‌های متداول مورد استفاده برای اندازه‌گیری حجم هوای ریه در تصاویر CT مبتنی بر مقادیر آستانه‌ای هستند که به‌صورت تجربی به‌دست آمده‌اند. به‌منظور ارزیابی و مقایسه نتایج به‌دست‌آمده، روش رایج بر اساس سطوح آستانه ثابت بر روی تصاویر پیاده‌سازی شده و با نتایج روش پیشنهادی مقایسه شد. مقادیر آستانه مورد استفاده براساس آنچه در اغلب مطالعات از جمله [۱۷]، [۳۴]، [۳۵] و [۳۶] به کار گرفته شده است شامل مقادیر HU -۱۰۰۰، -۹۵۰، -۶۵۰، و -۳۰۰ HU به ترتیب برای مقادیر معادل روشنایی هوا، آستانه بالا، آستانه پایین و بافت هستند. در این مطالعات اثر حجم جزئی در نظر گرفته نشده است. بنابراین از مقادیر آستانه بالا و پایین برای یافتن و کسل‌های حاوی هوا در ریه و علاوه بر آن‌ها از مقادیر متناظر با روشنایی هوا و بافت به‌منظور جبران اثر حجم جزئی در رابطه (۳) استفاده شد.

^۱ Estimated Lung Air Volumes in Exhalation (ELAVE)

- [5] J. Wanger, "Standardisation of the measurement of lung volumes," *Eur. Respir. J.*, vol. 26, no. 3, pp. 511–522, Sep. 2005.
- [6] C. P. Hersh, G. R. Washko, R. S. J. Estépar, S. Lutz, P. J. Friedman, M. K. Han, J. E. Hokanson, P. F. Judy, D. A. Lynch, B. J. Make, N. Marchetti, J. D. Newell, F. C. Sciurba, J. D. Crapo, and E. K. Silverman, "Paired inspiratory-expiratory chest CT scans to assess for small airways disease in COPD.," *Respir. Res.*, vol. 14, no. 1, p. 42, 2013.
- [7] T. Yamashiro, S. Matsuoka, B. J. Bartholmai, R. San José Estépar, J. C. Ross, A. Diaz, S. Murayama, E. K. Silverman, H. Hatabu, and G. R. Washko, "Collapsibility of lung volume by paired inspiratory and expiratory CT scans: correlations with lung function and mean lung density.," *Acad. Radiol.*, vol. 17, no. 4, pp. 489–95, Apr. 2010.
- [8] R. Castillo, E. Castillo, D. Fuentes, M. Ahmad, A. M. Wood, M. S. Ludwig, and T. Guerrero, "A reference dataset for deformable image registration spatial accuracy evaluation using the COPDgene study archive.," *Phys. Med. Biol.*, vol. 58, no. 9, pp. 2861–77, May 2013.
- [9] J. Zaporozhan, S. Ley, R. Eberhardt, O. Weinheimer, S. Iliyushenko, F. Herth, and H. U. Kauczor, "Paired inspiratory/expiratory volumetric thin-slice CT scan for emphysema analysis: Comparison of different quantitative evaluations and pulmonary function test," *Chest*, vol. 128, no. 5, pp. 3212–3220, Nov. 2005.
- [10] A. Sadeghi Naini, G. Pierce, T.-Y. Lee, R. V Patel, and A. Samani, "CT image construction of a totally deflated lung using deformable model extrapolation," *Med. Phys.*, vol. 38, no. 2, p. 872, 2011.
- [11] O. S. Al-Kadi and D. Watson, "Texture analysis of aggressive and nonaggressive lung tumor CE CT images," *IEEE Trans. Biomed. Eng.*, vol. 55, no. 7, pp. 1822–1830, 2008.
- [12] J. McClelland, "Estimating Internal Respiratory Motion from Respiratory Surrogate Signals Using Correspondence Models," in *4D Modeling and Estimation of Respiratory Motion for Radiation Therapy*, Springer, 2013, pp. 187–213.
- [13] R. Malladi, J. A. Sethian, and B. C. Vemuri, "Shape modeling with front propagation: a level set approach," *IEEE Trans. Pattern Anal. Mach. Intell.*, vol. 17, no. 2, pp. 158–175, 1995.
- [14] M. Kass, A. Witkin, and D. Terzopoulos, "Snakes: Active contour models," *Int. J. Comput. Vis.*, vol. 1, no. 4, pp. 321–331, 1988.
- [15] G. Gamsu, D. M. Shames, J. McMahon, and R. H. Greenspan, "Radiographically determined lung volumes at full inspiration and during dynamic forced expiration in normal subjects.," *Invest. Radiol.*, vol. 10, no. 2, pp. 100–108, 1975.

در تصویر سه‌بعدی ریه استفاده شده است. نتایج به‌دست‌آمده نشان‌دهنده دقت بالای الگوریتم پیشنهادی در تخمین حجم هوای ریه است. بنابراین با توجه به دقت قابل‌توجه الگوریتم پیشنهادی، استفاده از آن در مطالعات پژوهشی و معاینات کلینیک مربوط به عملکرد ریه که حجم هوای ریه و تغییرات آن در حین تنفس مورد بررسی قرار می‌گیرد، به‌ویژه در مورد بیماران مبتلا به COPD، بسیار راهگشا خواهد بود. از سوی دیگر به‌منظور کنترل دوز اشعه دریافت‌شده توسط بیمار، تصاویر کلینیکی اغلب با رزولوشن‌های پایین‌تری ثبت می‌شوند. اما در روش پیشنهادی با در نظر گرفتن اثر حجم جزئی تا حد قابل‌توجهی اثر کاهش رزولوشن جبران شده و نشان داده شد که این روش در رزولوشن‌های پایین نیز عملکرد مقاومی خواهد داشت. همچنین الگوریتم ارائه‌شده با انجام بخش اعظم محاسبات در فضای دوبعدی (بر اساس هیستوگرام) بار محاسباتی قابل‌قبولی داشته که این موضوع در پردازش تصاویر CT ریه که دارای حجم بالایی هستند، حائز اهمیت زیادی است. پیاده‌سازی الگوریتم پیشنهادی بر روی تصاویر کلینیکی منجر به دستیابی دقتی حدود ۶٪ شد در حالی که با استفاده از روش‌های متداول بر اساس آستانه‌های ثابت حتی با وجود استفاده از روش پیشنهاد شده برای جبران اثر حجم جزئی، دقتی بین ۱۲٪ تا ۱۴٪ در فاز بادم و دم حاصل می‌شود. بنابراین دقت بالای این الگوریتم باعث مطرح شدن آن به‌عنوان یک گزینه مناسب جهت استفاده در فرآیندهایی که نیازمند تخمین حجم هوای ریه هستند از جمله پیش‌بینی نحوه تغییر شکل ریه در حین تنفس، محاسبه نقشه تنفسی ریه و ارزیابی وضعیت سلامت بافت ریه، می‌شود. در این راستا در کارهای آینده تهیه یک مجموعه تصاویر از بیماران COPD و استفاده از روش پیشنهاد شده برای تشخیص و تعیین شدت پیشرفت بیماری مورد نظر قرار خواهد گرفت. همچنین، اگرچه روش پیشنهاد داده‌شده بر مبنای ساختار ریه طرح‌ریزی شده و برای استفاده در پردازش تصاویر ریه کاملاً شخصی‌سازی شده است، اما ایده‌های بکار گرفته شده برای الگوریتم‌های مشابه همچون تخمین تغییرات حجم عروق در حین گردش خون و تخمین پارامترهای مکانیک بافت، همچون ضریب الاستیسیته بافت نرم، قابل‌تعمیم است.

مراجع

- [1] American Lung Association, "Lung Disease Data: 2008," New York, NY, 2008.
- [2] G. L. Ruppel, "What is the clinical value of lung volumes?," *Respir. Care*, vol. 57, no. 1, pp. 26–35; discussion 35–8, Jan. 2012.
- [3] J. D. Flesch and C. J. Dine, "Lung volumes: measurement, clinical use, and coding.," *Chest*, vol. 142, no. 2, pp. 506–10, Aug. 2012.

[۴] منافی فرد مهرتاش، عبادی حمید، ابریشمی مقدم حمید. تعیین موقعیت بازیکنان فوتبال و استخراج همزمان مسیر آن‌ها در مدل واقعی زمین با استفاده از روش گراف در تصاویر ویدیویی. مجله کنترل. ۱۳۹۰؛ (۱) ۵: ۷۷–۸۶.

- in Exhalation and Inhalation Phases From CT Images,” in *World Congress on Medical Physics & Biomedical Engineering*, Toronto, Canada, 2015.
- [26] J. Tomaszewski Jr. and C. Farver, *Dail and Hammar's Pulmonary Pathology*. New York, NY: Springer New York, 2008.
- [27] E. Roan and C. M. Waters, “What do we know about mechanical strain in lung alveoli?,” *Am. J. Physiol. Lung Cell. Mol. Physiol.*, vol. 301, no. 5, pp. L625–35, Nov. 2011.
- [28] B. H. Brown, R. H. Smallwood, D. C. Barber, P. V Lawford, and D. R. Hose, *Medical physics and biomedical engineering*. CRC Press, 1998.
- [29] C. C. W. Hsia, D. M. Hyde, M. Ochs, and E. R. Weibel, “An official research policy statement of the American Thoracic Society/European Respiratory Society: standards for quantitative assessment of lung structure.,” *Am. J. Respir. Crit. Care Med.*, vol. 181, no. 4, pp. 394–418, Feb. 2010.
- [30] W. E. Lorensen and H. E. Cline, “Marching cubes: A high resolution 3D surface construction algorithm,” *ACM SIGGRAPH Comput. Graph.*, vol. 21, no. 4, pp. 163–169, Aug. 1987.
- [31] Y. Gao, A. Tannenbaum, and R. Kikinis, “Simultaneous Multi-object Segmentation Using Local Robust Statistics and Contour Interaction,” in *Medical Computer Vision. Recognition Techniques and Applications in Medical Imaging*, Springer, 2011, pp. 195–203.
- [32] P. Gehr, M. Bachofen, and E. R. Weibel, “The normal human lung: ultrastructure and morphometric estimation of diffusion capacity,” *Respir. Physiol.*, vol. 32, no. 2, pp. 121–140, Feb. 1978.
- [33] F. Moreno and H. A. Lyons, “Effect of body posture on lung volumes,” *J Appl Physiol*, vol. 16, no. 1, pp. 27–29, Jan. 1961.
- [34] N. Patroniti, G. Bellani, A. Manfio, E. Maggioni, A. Giuffrida, G. Foti, and A. Pesenti, “Lung volume in mechanically ventilated patients: measurement by simplified helium dilution compared to quantitative CT scan,” *Intensive Care Med.*, vol. 30, no. 2, pp. 282–289, Feb. 2004.
- [35] S. Iwano, T. Okada, H. Satake, and S. Naganawa, “3D-CT Volumetry of the Lung Using Multidetector Row CT,” *Acad. Radiol.*, vol. 16, no. 3, pp. 250–256, Mar. 2009.
- [36] C. J. Galbán, M. K. Han, J. L. Boes, K. A. Chughtai, C. R. Meyer, T. D. Johnson, S. Galbán, A. Rehemtulla, E. A. Kazerooni, F. J. Martinez, and B. D. Ross, “Computed tomography based biomarker provides unique signature for diagnosis of COPD phenotypes and disease progression.,” *Nat. Med.*, vol. 18, no. 11, pp. 1711–5, Nov. 2012.
- [16] H. U. Kauczor, C. P. Heussel, B. Fischer, R. Klamm, P. Mildenerger, and M. Thelen, “Assessment of lung volumes using helical CT at inspiration and expiration: comparison with pulmonary function tests.,” *AJR. Am. J. Roentgenol.*, vol. 171, no. 4, pp. 1091–1095, 1998.
- [17] H. U. Kauczor, K. Markstaller, M. Puderbach, J. Lill, B. Eberle, G. Hanisch, T. Grossmann, C. Peter Heussel, W. Schreiber, and M. Thelen, “Volumetry of Ventilated Airspaces by 3He MRI: Preliminary Results,” *Invest. Radiol.*, vol. 36, no. 2, 2001.
- [18] J. Fleming, J. Conway, C. Majoral, M. Bennett, G. Caillibotte, S. Montesantos, and I. Katz, “A technique for determination of lung outline and regional lung air volume distribution from computed tomography.,” *J. Aerosol Med. Pulm. Drug Deliv.*, vol. 27, no. 1, pp. 35–42, Feb. 2014.
- [19] M. L. Goris, H. J. Zhu, F. Blankenberg, F. Chan, and T. E. Robinson, “An automated approach to quantitative air trapping measurements in mild cystic fibrosis,” *Chest*, vol. 123, no. 5, pp. 1655–1663, May 2003.
- [20] J. Zaporozhan, S. Ley, K. K. Gast, J. Schmiedeskamp, A. Biedermann, B. Eberle, and H. U. Kauczor, “Functional Analysis in Single-Lung Transplant Recipients: A Comparative Study of High-Resolution CT, 3He-MRI, and Pulmonary Function Tests,” *Chest*, vol. 125, no. 1, pp. 173–181, Jan. 2004.
- [21] J. Ross, R. Estépar, A. Díaz, C.-F. Westin, R. Kikinis, E. Silverman, and G. Washko, “Lung Extraction, Lobe Segmentation and Hierarchical Region Assessment for Quantitative Analysis on High Resolution Computed Tomography Images,” in *Medical Image Computing and Computer-Assisted Intervention – MICCAI 2009 SE - 84*, vol. 5762, G.-Z. Yang, D. Hawkes, D. Rueckert, A. Noble, and C. Taylor, Eds. Springer Berlin Heidelberg, 2009, pp. 690–698.
- [22] R. Helen, N. Kamaraj, K. Selvi, and V. Raja Raman, “Segmentation of pulmonary parenchyma in CT lung images based on 2D Otsu optimized by PSO,” in *2011 International Conference on Emerging Trends in Electrical and Computer Technology*, 2011, pp. 536–541.
- [23] A. Sadeghi Naini, T.-Y. Lee, R. V Patel, and A. Samani, “Estimation of lung's air volume and its variations throughout respiratory CT image sequences.,” *IEEE Trans. Biomed. Eng.*, vol. 58, no. 1, pp. 152–8, Jan. 2011.
- [24] H. Moghadas-Dastjerdi, M. Ahmadzadeh, and A. Samani, “Towards computer based lung disease diagnosis using accurate lung air segmentation of CT images in exhalation and inhalation phases,” *Expert Syst. Appl.*, vol. 71, pp. 396–403, 2017.
- [25] H. Moghadas-Dastjerdi, M. R. Ahmadzadeh, E. Karami, A. Sadeghi-Naini, and A. Samani, “A Novel Method for Lung's Air Volume Estimation